Diagn Interv Radiol 2007; 13:49-52

Bu makale *Diagnostic and Interventional Radiology*'de yer alan İngilizce makalenin Türkçesi olup kaynak gösterme ve dizinleme amacı ile kullanılamaz.

Treatment of pelvic aneurysmal bone cysts in two children: selective arterial embolization as an adjunct to curettage and bone grafting. E. Yıldırım, S. Ersözlü, İ. Kırbaş, A. F. Özgür, T. Akkaya, E. Karadeli

İki çocuk olguda sakrum ve asetabulum anevrizmal kemik kistlerinin tedavisi: küretaj ve kemik greftleme ile birlikte selektif arteryel embolizasyon

Erkan Yıldırım, Salim Ersözlü, İsmail Kırbaş, Ahmet Fevzi Özgür, Tolga Akkaya, Elif Karadeli

ÖZET

Anevrizmal kemik kistleri benign, lokal destrüktif damarsal lezyonlardır. Tüm primer kemik tümörlerinin %1'ini oluştururlar. En sık çocuklar ve genç erişkinler etkilenir; olguların %75'i ilk başvuruda 20 yaşından küçüktür. Tedavi seçenekleri arasında tam rezeksiyon, küretaj, kemik greftleme ile küretaj, selektif arteryel embolizasyon (primer tedavi olarak veya preoperatif terapi) ve perkütan fibrozan ajan enjeksiyonu sayılabilir. Pelvik yerleşimli lezyonlarda tedavi güçtür çünkü yaklaşımları zordur, lezyonlar nörovasküler yapılar proksimalinde olabilir ve asetabulum bütünlüğü zarar görebilir. Bu bildiride, preoperatif selektif arteryel embolizasyon ve kemik greftleme ile beraber küretajla başarılı tedavi edilmiş iki olguyu sunmaktayız.

Anahtar sözcükler: • **anevrizmal kemik kisti** • **selektif arteryel embolizasyon** • **küretaj ve kemik greftleme**

Başkent Üniversitesi Tıp Fakültesi, Radyoloji (E.Y. ✉ *drerkany@yahoo.com,* İ.K., E.K.) ve Ortopedi (S.E., A.F.Ö., T.A.) Anabilim Dalları, Konya.

Gelişi 9 Aralık 2005; revizyon isteği 16 Ocak 2006; revizyon gelişi 20 Ocak 2006; kabulü 23 Ocak 2006

Anevrizmal kemik kistleri (AKK) benign, non-neoplastik, ekspansil, damarsal, lokal destrüktif lezyonlardır. Tüm primer kemik tümörlerinin %1'ini oluştururlar, %3'ü sakrum, %8-12'si ise pelvis kökenlidir (1-3). AKK'nın kesin etiyolojisi hala tartışmalıdır. AKK'lar primer kemik lezyonları şeklinde (olguların %70'i) veya diğer kemik kökenli lezyonlar zemininde gelişmiş (olguların %30'u) olabilirler. Pelvik AKK'lar genellikle büyük ve vaskülaritesi yüksek lezyonlardır (4, 5).

Küretaj ve "en bloc" eksizyon, erişilebilen lezyonlar için tedavi seçeneği olmasına karşın, radyasyon, kryoterapi, perkütan intralezyonel enjeksiyon ve embolizasyon daha zor erişilebilen ve rekürren lezyonlar için diğer tedavi yöntemleri arasında sayılabilir. Embolizasyon cerrahiden önce, kan kaybını azaltmak için kullanılmaktadır (6-10).

Olgu bildirileri

Olgu 1

Onüç yaşında erkek olgu merkezimize 4 ay önce spor yaralanması sonrasında başlayan sol kalça ve sırt ağrısı şikâyeti ile başvurdu. Fizik muayenesi sol kalçada palpasyonla hassasiyet ve 70 derecede Laseque testi pozitifliği dışında normaldi. Laboratuar bulguları normaldi. Lumbosakral manyetik rezonans görüntülemede (MRG) S2 ve S3 vertebralarda sol nöral foramina, sakrailyak eklem ve paravertebral kaslara uzanan ekspansil, lobüle, litik, multiseptalı 7x5x5cm boyutlarında kistik kitle izlendi (Şekil 1). Kist içerisinde sıvı-sıvı seviyelenmeleri mevcuttu. T1 ağırlıklı görüntülerde seviyelenmelerin sinyal intensitesi hipo ve hiper, T2 ağırlıklı serilerde ise hiperintens şeklindeydi. İlaveten, her iki ilyak kemikte kemik iliği ödemi mevcuttu. Lezyon septumları intravenöz (İV) gadolinyum sonrası görüntülerde kontrastlanma göstermekteydi. Radyolojik tanı sakrumda anevrizmal kemik kisti şeklindeydi. Radyolojik değerlendirme sonrasında aspirasyon biyopsisi yapıldı ve sitolojik inceleme radyolojik tanıyı destekledi.

Lezyonun yerleşimi ve operasyon esnasında masif kanamanın önlenmesi için preoperatif selektif arteryel embolizasyon (SAE) yapılması planlandı. Sağ ana femoral arter, lokal anestetik verilmesini takiben 5F sheath ile kateterize edildi. Anjiyografik kateter (pigtail, Terumo, Japonya) ile pelvisin tanısal anjiyogramı yapıldı. Tanısal anjiyografide sakrumda tümöral kanlanma izlendi. Pelvik anjiyografi sonrasında sol lateral sakral arter selektif olarak mikrokateter (Tracker®-18 Infusion

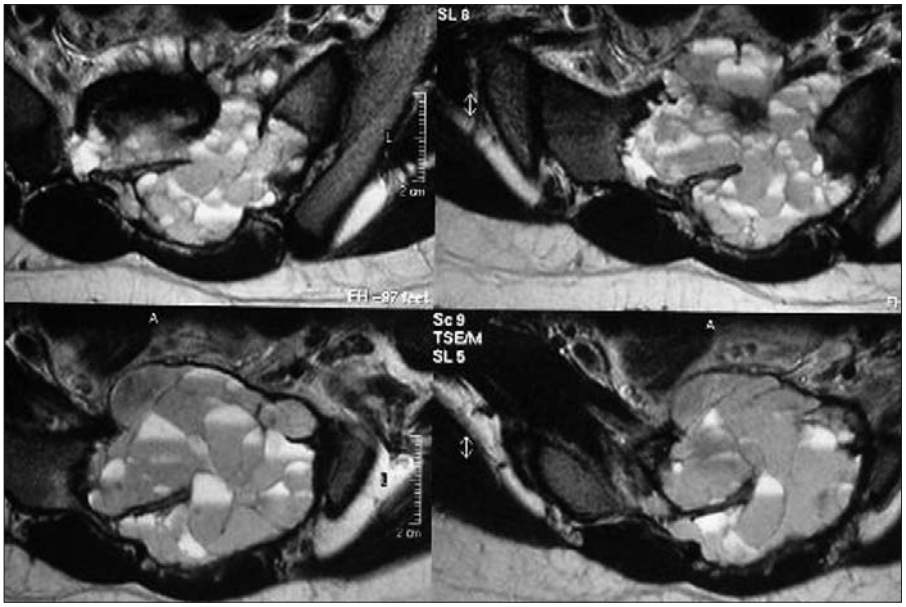

Şekil 1. Aksiyel T2 ağırlıklı ardışık MR görüntülerinde, S2 ve S3 vertebrada sol nöral foraminaya, sakroilyak ekleme ve paravertebral yumuşak dokuya uzanan ekspansil, lobüle, litik, multiseptalı kistik kitle görülmektedir.

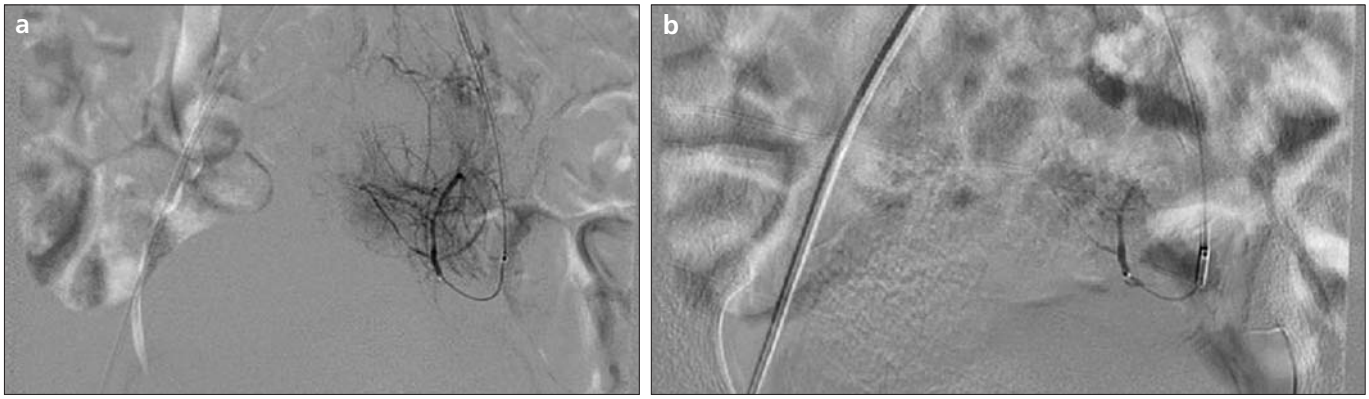

Şekil 2. a, b. Sol lateral sakral anjiyogramda **(a)** sakrumda belirgin tümöral boyanma izlenmektedir. Polivinil alkol ile embolizasyon sonrasında kontrol anjiyogramda **(b)** rezidü tümör boyanması izlenmemektedir.

Catheter, Target Therapeutics, Boston Scientific Corporation, ABD) ve kılavuz tel (0.016 microgold guide wire, Terumo, Japonya) ile kateterize edildi ve arteriyografide lezyonun belirgin kanlandığı izlendi (Şekil 2a). Floroskopi eşliğinde hedef damarda staz sağlanıncaya kadar 500-700 µm polivinil alkol (PVA) partikülleri (Contour®-PVA Embolization Particles, Target Therapeutics, Boston Scientific Corporation, ABD) ile embolizasyon yapıldı. Embolizasyon sonrasında rezidü tümör kanlanması izlenmedi (Şekil 2b). Median sakral arter ve sağ lateral sakral arter selektif anjiyogramlarında lezyonda opaklaşma izlenmedi. Embolizasyonu takip eden günde posterior yaklaşımla küretaj ve kemik greftleme yapıldı ve intraoperatif kanama gerçekleşmedi. Hasta postoperatif yedinci gün taburcu edildi. İkinci yıl kontrolünde, hastanın şikâyeti bulunmamaktaydı ve rezidü ya da rekürren lezyon izlenmedi.

Olgu 2

Ondört yaşındaki kız olgu merkezimize 6 ay öncesinde düşme sonucu oluşan sol kalça ve bacak ağrısıyla başvurdu. Fizik muayenede sol alt ekstremite kısaydı ancak diğer bulgular normaldi. Pelvis grafisinde sol asetabulumda destrüksiyon izlendi. MRG'de sol asetabulumda iskiyuma dek uzanan multiseptalı 9x8x6 cm boyutlarında kistik kitle izlendi (Şekil 3). Pubik kemikte minimal ödem mevcuttu. Sol kalça eklemi minimal sıvı varlığı dışında normaldi. Radyolojik tanı AKK idi. Lezyonun yerleşimi nedeniyle ve intraoperatif aşırı kanamayı önlemek için SAE yapılması planlandı. Lokal anestezi altında sağ ana femoral arter 5F "sheath" ile kateterize edildi ve anjiyografik kateter (pigtail, Terumo, Japonya) ile pelvisin tanısal anjiyogramı elde olundu. Pelvik anjiyogramda sol asetabulumda tümöral boyanma izlendi. Lezyonun besleyici arterleri sol internal ilyak arter ve sol inferior epigastrik arterden orijin almaktaydı. Pelvik anjiyogramı takiben sol internal ilyak arter anjiyografik kateter (cobra, Terumo, Japonya) ile selektif olarak kateterize edildi. Anjiyogramda lezyon minimal opaklaşma gösterdi ve sol inferior epigastrik arterden orjin alan besleyici arterler (Şekil 4a) mikrokateter (Tracker®-18 Infusion Catheter, Target Therapeutics, Boston Scientific Corporation, ABD) ve kılavuz tel (0.016 microgold guide wire, Terumo, Japonya) ile selektif ola-

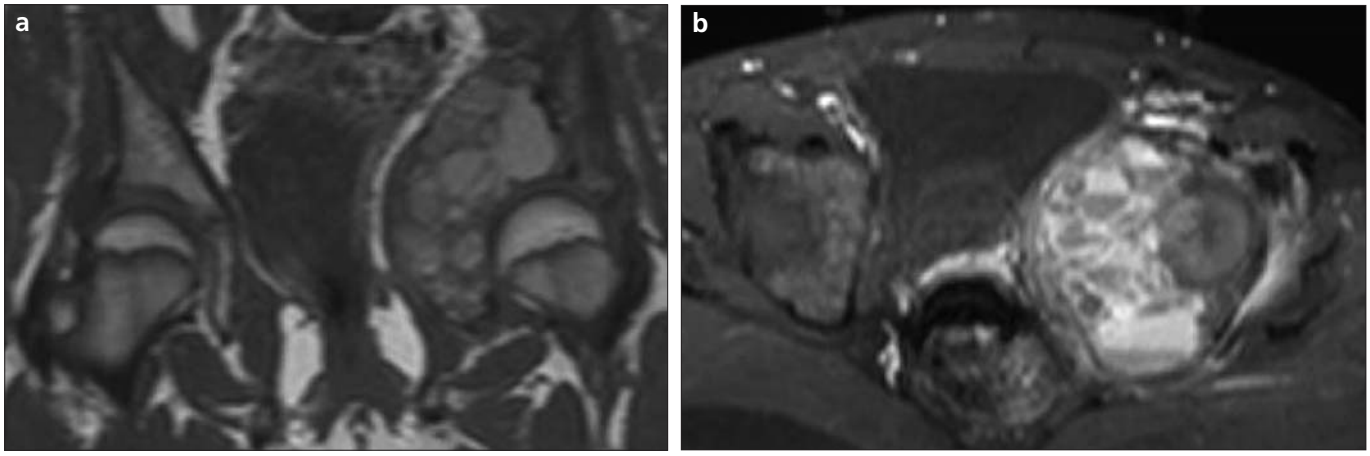

Şekil 3. a, b. Koronal T1 ağırlıklı görüntüde **(a)** sol asetabulumda ekspansil, lobüle, multiseptalı, kistik kitle görülmektedir. Kitle içerisinde kasa göre hiperintens ve izointens sıvı-sıvı seviyelenmesi görülmektedir. Kontrast sonrası aksiyel yağ baskılı T1 ağırlıklı görüntüde **(b)** lezyonun gadolinyum ile belirgin kontrastlandığı izlenmektedir.

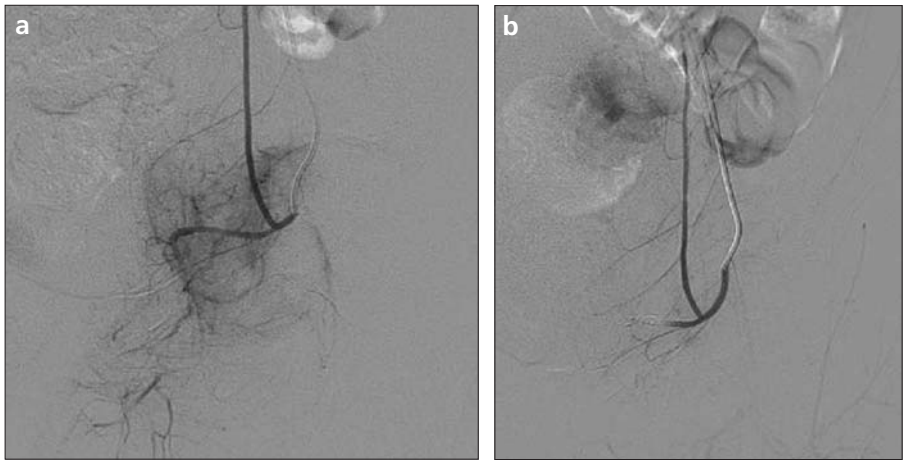

Şekil 4. a, b. Sol inferior epigastrik anjiyogramda **(a)** asetabulumda belirgin tümöral boyanma görülmektedir. Polivinil alkol ve mikrokoil ile embolizasyon sonrasında kontrol anjiyogramda **(b)** rezidü tümöral boyanma izlenmemektedir.

rak kateterize edildi. Embolizasyon, 500-700 µm polivinil alkol (PVA) partikülleri (Contour®-PVA Embolization Particles, Target Therapeutics, Boston Scientific Corporation, ABD) kullanılarak yapıldı. Lezyonun ana besleyici arteri sol eksternal ilyak anjiyogramda görüldüğü gibi sol inferior epigastrik arterden köken almaktaydı (Şekil 4a). Embolizasyon sonrasında kontrol anjiyogramda tümöral boyanma izlenmedi (Şekil 4b). Embolizasyonu takip eden gün lateral insizyonla küretaj ve kemik greftleme yapıldı. Hasta semptomsuz taburcu edildi ve 6. ay kontrolünde rezidü ya da rekürren kitle saptanmadı.

Tartışma

Pelvik AKK tedavisi, lezyona erişim güçlüğü ve bununla ilintili intraoperatif kanama riski, lezyonların nörovasküler yapılarla komşuluğu ve asetabulum veya sakroilyak eklemin bütünlüğünün hasar görmesi riskleri nedeniyle güçtür. Tedavi seçenekleri tam rezeksiyon, küretaj, küretaj ve kemik greftleme, primer tedavi olarak veya preoperatif adjuvan SAE ve perkütan fibrozan ajan enjeksiyonunu içerir (3).

Son dönemde perkütan fibrozan ajan enjeksiyonu (Ethibloc, Ethicon) iyi sonuçlar vermiştir (11-13). Ethibloc enjeksiyonuyla başarılı tedavi edilmiş iki pelvik AKK olgusu bildirilmiştir.

Pelvis ve sakrum yerleşimli AKK'ların tedavisi, lezyonun yerleşimi, uzanımı ve agresifliği göz önüne alınarak belirlenmelidir. Çapı 5 cm'den küçük, minimal destrüksiyona veya kortekste ekspansiyona yol açan, asetabulum veya sakroilyak eklem bütünlüğünü tehdit etmeyen lezyonlar, en iyi kemik greftlemeli ya da greftlemesiz küretaj ile tedavi edilirler. Çapı 5 cm'den büyük lezyonlar ise eksizyon-küretaj teknikleriyle daha agresif tedavi gerektirir (3). Tam eksizyon dışındaki primer tedavi yöntemlerinde lokal rekürrens oranları %12 (14) ile %31.5 (15) arasındadır ve yalnız başına kemik greftlemeli veya greflemesiz küretaj ile tedavi edilmiş 44 olgu içeren bir seride %59'a kadar ulaşmıştır (16); ancak bu yerleşimde tam rezeksiyon sıklıkla imkansızdır.

Gecikmiş tanı cerrahi tedaviyi güçleştirir (17-19); dolayısıyla, SAE'nin primer olarak cerrahi yolla tedavi edilemeyecek AKK olgularında, adjuvan veya tek tedavi yöntemi olarak kullanılabileceği savunulmaktadır.

Besleyici arterlerin SAE'si uzun kemiklerde ve torakolomber vertebrada primer tedavi yöntemi olarak kullanılmıştır (8). SAE'nin temel avantajı radikal cerrahiyi önlemesidir. SAE ve intralezyonel eksizyonun benzer lokal nüks oranlarına sahip olması, SAE'nin primer tedavi yöntemi olabileceğini göstermektedir. AKK tedavisinde SAE'nin dezavantajları komşu normal dokunun arteryel beslenmesinin bozulabilmesi ve embolik komplikasyonlardır (20).

Sakral ve asetabular lezyonlarda intraoperatif kanama sıktır. Preoperatif SAE günümüzde intraoperatif kanamayı en aza indirmek için kullanılmaktadır (3). Biz preoperatif SAE'yi kistlerin damarlanmasını azaltmak için seçtik ve cerrahiyi kolay hale getirdik.

Dahası, arteryel kanlanmanın anlamlı düzeyde azaltılması cerrahi tedavide lezyonun erişilebilirliği için gereklidir, böylece başarılı cerrahi yaklaşıma katkı sağlanmaktadır. Cerrahi öncesinde 2 olguda, sakral lezyonda yalnızca PVA ile, asetabular lezyonda ise PVA ve mikrokoil ile nüks olmaksızın SAE uyguladık.

Sonuç olarak, pelvik AKK'ların preoperatif PVA ile embolizasyonu, intraoperatif masif kanamayı önlemekte ve cerrahiyi kolaylaştırmaktadır. Preoperatif SAE ve küretaj ile kemik greftleme pelvik AKK'larda etkili bir tedavi yöntemidir.

TREATMENT OF PELVIC ANEURYSMAL BONE CYSTS IN TWO CHILDREN: SELECTIVE ARTERIAL EMBOLIZATION AS AN ADJUNCT TO CURETTAGE AND BONE GRAFTING

ABSTRACT

Treatment options of aneurysmal bone cysts include complete resection, curettage, curettage with bone grafting, selective arterial embolization (as a primary treatment or preoperative adjuvant therapy), and percutaneous injection of fibrosing agent. Treatment in pelvic locations is difficult because of the relative inaccessibility of the lesions, the proximity of the lesions to neurovascular structures, and the vulnerability of the acetabulum. Herein, we present 2 pediatric cases of pelvic aneurysmal bone cysts successfully treated with curettage with bone grafting following preoperative selective arterial embolization.

Key words: **• bone cysts • aneurysmal neoplasms • bone embolization • curettage • bone grafting**

Diagn Interv Radiol 2007; 13:49-52

Kaynaklar

1. Mirra JM. Aneurysmal bone cyst: clinical, radiologic, and pathologic correlations. 2nd ed. Philadelphia: Lea and Febiger, 1989; 1267–1311.
2. Cottalorda J, Kohler R, Sales de Gauzy J, et al. Demographic data of children with aneurysmal bone cysts: a multicentric study and literature review. J Pediat Orthop B 2004; 13:389–394.
3. Papagelopoulos PJ, Choudhury SN, Frassica FJ, et al. Treatment of aneurysmal bone cysts of the pelvis and sacrum. J Bone Joint Surg Am 2001; 83:1674–1681.
4. Arlet V, Rigault P, Padovani JP, et al. Aneurysmal bone cysts in children: study of 28 cases. Rev Chir Orthop 1987; 73:337–348.
5. Beltran J, Simon DC, Levy M. Aneurysmal bone cysts: MR imaging at 1.5 T. Radiology 1986; 158: 689–690.
6. Adamsbaum C, Kalifa G, Seringe R, Dubousset J. Direct Ethibloc injection in benign bone cysts: preliminary report on four patients. Skeletal Radiol 1993; 22:317–320.
7. Fraser RK, Coates CJ, Cole WG. An angiostatic agent in treatment of a recurrent aneurysmal bone cyst. J Pediatr Orthop 1993; 13:668–671.
8. Konya A, Szendroi M. Aneurysmal bone cysts treated by superselective embolization. Skeletal Radiol 1992; 21:167–172.
9. Scaglietti O, Marchetti PG, Bartolozzi P. Final results obtained in the treatment of bone cysts with methylprednisolone acetate (depo-medrol) and a discussion of results achieved in other bone lesions. Clin Orthop 1982; 33–42.
10. Szendroi M, Cser I, Konya A, Renyi-Vamos A. Aneurysmal bone cyst: a review of 52 primary and 16 secondary cases. Arch Orthop Trauma Surg 1992; 111:318–322.
11. Adamsbaum C, Mascard E, Guinebretiere JM, et al. Intralesional Ethibloc injection in primary aneurysmal bone cysts: an efficient and safe treatment. Skeletal Radiology 2003; 32: 559–566.
12. Garg NK, Carty H, Walsh HP, et al. Percutaneous Ethibloc injection in aneurysmal bone cysts. Skeletal Radiology 2000; 29:211–216.
13. Guibaud L, Herbreteau D, Dubois J, et al. Aneurysmal bone cysts: percutaneous embolization with an alcoholic solution: series of 18 cases. Radiology 1998; 208: 369–373.
14. Gibbs P, Hefele MC, Peabody TD, Montag AG, Aithal V, Simon MA. Aneurysmal bone cysts of the extremities. J Bone Joint Surg Am 1999; 81:1671–1678.
15. Ruiter DJ, van Rijssel TG, van der Velde EA. Aneurysmal bone cysts: a clinicopathological study of 105 cases. Cancer 1977; 39:2231–2239.
16. Marcove RC, Sheth DS, Takemoto S, Healey JH. The treatment of aneurysmal bone cyst. Clin Orthop 1995; 311:157–163.
17. Boriani S, De Lure F, Campanacci L, et al. Aneurysmal bone cyst of the mobile spine: report on 41 cases. Spine 2001; 26:27–35.
18. Cheah HK, Griffin AM, White LM. Aneurysmal bone cyst of pelvis. Can J Surg 1999; 42: 411–412.
19. Feldenzer JA, McGauley JL, McGillicuddy JE. Sacral and presacral tumors: problems in diagnosis and management. Neurosurgery 1989; 25:884–891.
20. Mohit AA, Eskridge J, Ellenbogen R, Shaffrey CI. Aneurysmal bone cyst of atlas: successful treatment through selective arterial embolization: case report. Neurosurgery 2004; 55:982.