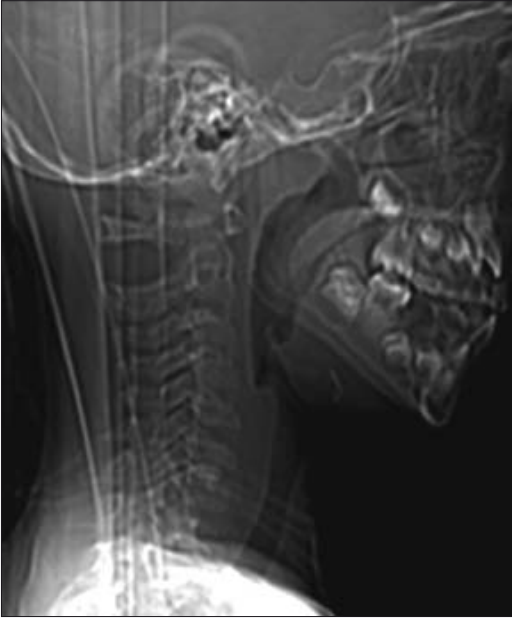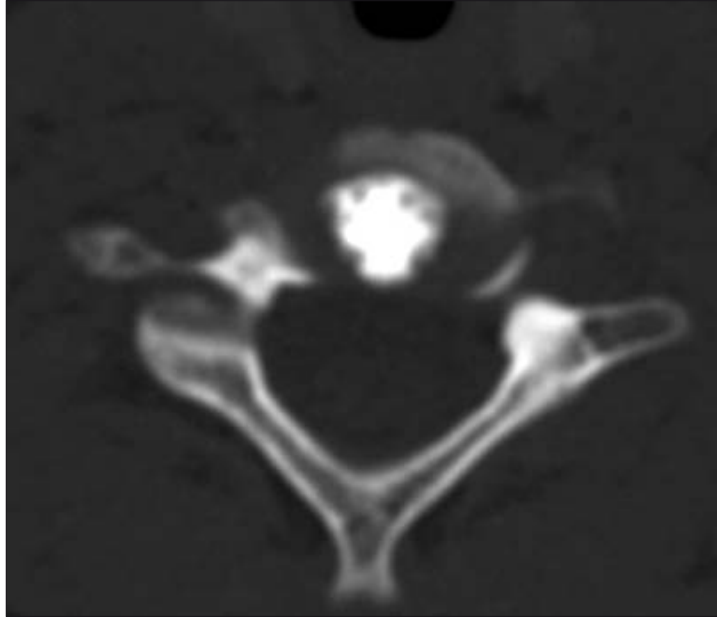


Şekil 1. Lateral servikal scanografide C6-7 intervertebral disk seviyesinde kalsifikasyon görülüyor.

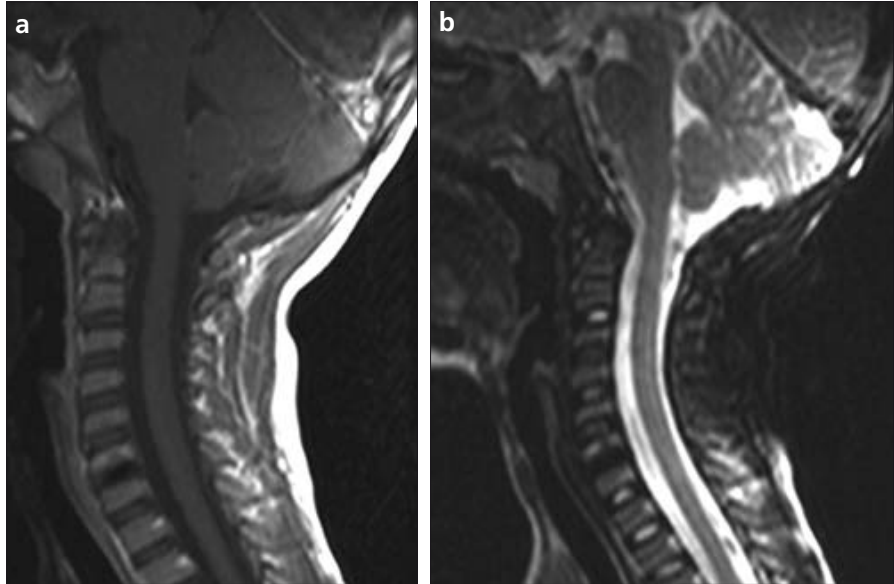


Şekil 2. İntervertebral disk düzeyinden alınan aksiyel tomografi görüntülerinde disk santralinde nukleus pulposusta dens kalsifikasyon izlenmektedir.

miştir. Etyolojisi hala aydınlığa kavuşmamıştır. Kalsifikasyonun nukleus pulposustaki gelişimsel değişikliklerle ilgili olduğu ve bilinmeyen bir nedenle (travma, infeksiyon, kan akımında bozulma) tetiklenerek inflamatuvar yanıtın oluştuğu düşünülmektedir (2-3,8). Metabolik hastalıklar, Hipervitaminoz D, hemolitik anemilerde de annulus fibrosusta kalsiyum depozitleri birikebilir (1,3). Smith ve arkadaşlarının (9), yaptığı bir çalışmada olayın inflamatuvar olduğu rapor edilirken, Swick (10), inflamasyon, malignensi veya neovaskülarizasyonun olmadığını orta dereceli bir travmanın sebep olabileceğini rapor etmiştir. Bununla beraber çoğu hastada travma hikayesi yoktur (3).

İntervertebral disk kalsifikasyonu çocuklarda en sık 6-10 yaşlar arasında ve çoğunlukla erkek çocuklarda görülür (3,8). En sık servikal vertebralarda ve tek bir seviyededir (2-6). Gerlach ve arkadaşlarının(3), yaptığı bir çalışmada hastaların %30-40'ında çok sayıda intervertebral disk seviyesinde kalsifikasyon oluştuğu rapor edilmiştir. Bizim olgumuzda da intervertebral disk kalsifikasyonunun sadece C6-7 seviyesinde olması, erkek olması ve 7 yaşında olması literatür ile uyumlu idi.

Hastaların %80-90'ında en belirgin semptom boyun ağrısıdır. Bununla

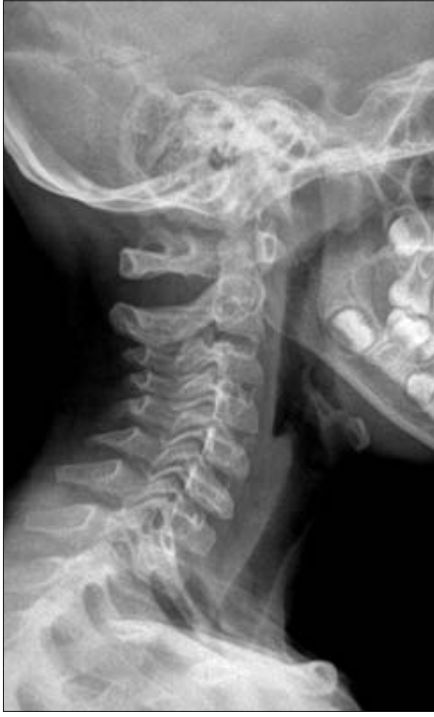

Şekil 3. Servikal MR da; T1-T2 ağırlıklı sagittal görüntülerde C6-7 intervertebral disk sinyal intensitesi azalmış, disk aralığındaki sinyal kaybının C6 vertebra alt son plağı ve korpus ile devamlılık gösterdiği izlenmektedir. Post-contrast T1 ağırlıklı sagittal görüntülerde lezyonun İV kontrast enjeksiyonu sonrası belirgin kontrast tutmadığı izlenmektedir.

beraber tortikollis, radikülopati gibi nörolojik bulgular olabilir. Laboratuvar tetkiklerinde lökositoz, artmış eritrosit sedimentasyon hızı bulunabilir. Ağrının haftalar veya aylar içinde spontan düzeldiği bildirilmiştir (3-5,8). Ağrının başlamasıyla birlikte disk kalsifikasyonu resorbe olmaya başlar. Akut dönemde disk protrüzyonu gelişip omurilik basısı veya sinir kökü basısına bağlı nörolojik bulgular ortaya çıkabilir (3,8). Coventry (11), servi-

kal intervertebral disk kalsifikasyonu olan bir çocukta disk protrüzyonu ve buna bağlı disfaji olgusu rapor etmiştir. Bizim olgumuzda sadece boyun ağrısı mevcuttu. Ateş, lökositoz, artmış eritrosit sedimentasyon hızı gibi inflamasyon bulguları veya nörolojik bulgular yoktu.

Radyolojik olarak; direk grafilerle intervertebral diskte oval şekilli nükleus pulposus kalsifikasyonu gösterilebilir (6,8). Yine vertebralarda



Şekil 4. Altı ay sonra alınan kontrol lateral servikal grafide C6-7 intervertebral disk seviyesinde kalsifikasyon izlenmiyor.

kontur düzensizlikleri, skleroz, tortikollis varsa görülebilir (6,8). Kalsifikasyonun görülmesi ilk birkaç ay içinde olurken, hastaların %95'inde en fazla 6 ay sonra rezolüsyon göstermiştir. Çoklu seviyede lezyon var-

Kaynaklar

1. Kati M, Tsironi M, Meletis I, Farmakis D, Giakoumis A, Aessopos A. Intervertebral disc calcification in a sickle cell thalassemia patient. *Ann Hematol* 2006; 85:875-877.
2. Harvet G, De Pontual L, Neven B et al. Paediatric intervertebral calcifications: two cases report and review of the literature. *Arch Pediatr* 2004; 11:1457-1461.
3. Gerlach R, Zimmermann M, Kellermann S, Lietz R, Raabel A, Seifert V. Intervertebral disc calcification in childhood: a case report and review of the literature. *Acta Neurochir* 2001; 143:89-93.
4. Morris IM, Sheppard L. The persistence of clinical and radiological features after intervertebral disc calcification of childhood. *Br J Rheumatol* 1986; 25:219-221.

lığında farklı seviyelerden rezolüsyon olabilmektedir. Bazı hastalarda kalsifikasyon devam edebilir (3,6,8). Bu hastalarda uzun dönemde kronik sırt ağrısı, skolyoz, vertebralarda yükseklik kaybı, anterior osteofit formasyonu gelişebilir (3-4,12). Bizim olgumuzda da 6 ay sonraki grafilerinde kalsifikasyonun tamamen kaybolduğu görüldü (Şek. 4). Bu yönüyle de literatür ile uyumluydu. İntervertebral kalsifikasyonun BT de gösterilmesi MR ile korele edildiğinde değerlidir. Çünkü MR intervertebral disk sinyal intensitesindeki azalmayı, herniye diski veya inflamasyona ait bulguları gösterebilmektedir (3,6,8). Falcone ve arkadaşlarının (6) yaptığı bir çalışmada MR da posterior longitudinal liga-

mentte entesopati ve vertebral spongiöz kemikte ödem, herniye disk rapor edilmiştir. Bizim olgumuzda MR da intervertebral disk aralığında kalsifikasyon ve buna komşu C6 vertebra korpusunda ödem dışında ek bulgu saptanmadı.

İdiopatik intervertebral disk kalsifikasyonu tedavisinde analjezik ve antiinflamatuvar ilaçlar kullanılmaktadır. Nörolojik bulgular mevcutsa cerrahi girişim gerekebilir (2-4 6,8).

Sonuç olarak çocuklarda idiyopatik intervertebral disk kalsifikasyonu; oldukça nadir görülen, genellikle rutin taramalar veya nonspesifik klinik şikâyetlerle başvuru sonucu tespit edilen, etyolojisi belli olmayan benign bir durumdur.

PEDIATRIC INTERVERTEBRAL DISC CALCIFICATION

ABSTRACT

Idiopathic calcification of the intervertebral disc is a rare condition in childhood, of unknown etiology. Calcifications are occasionally discovered on routine radiological examination, or on investigation of nonspecific symptoms such as neck pain, torticollis, fever, and radiculopathy. We report a case of a 7-year-old boy with intervertebral disc calcification. Clinical and radiological signs are discussed.

Key words: • intervertebral disc • calcification • childhood

Diagn Interv Radiol 2008; 14:225-227

5. Dias MS, Pang D. Juvenile intervertebral disc calcification: recognition, management, and pathogenesis. *Neurosurgery* 1991; 28:130-135.
6. Falcone L, Rossiello P, D'Addetta I, Martino F. Idiopathic intervertebral disc calcification in children: the role of diagnostic imaging. *Reumatismo* 2006; 58:62-65.
7. Baron A. Über eine neue Erkrankung die Wirbelsäule. *Jahrb Kinderheilkd* 1924; 104:357-360.
8. Bagatur AE, Zorer G, Centel T. Natural history of paediatric intervertebral disc calcification. *Arch Orthop Trauma Surg* 2001; 121:601-603.
9. Smith RA, Vohman MD, Dimon HJ, Averett JE, Misap HH. Calcified intervertebral discs in children. *J Neurosurg* 1977; 46:233-238.
10. Swick HM. Calcification of intervertebral discs in childhood. *J Pediatr* 1975; 86:364-369.
11. Coventry M. Calcification in a cervical disc with anterior protrusion and dysphagia. *J Bone Joint Surg* 1970; 52:1463-1466.
12. Roberts S, Menage J, Eisenstein SM. The cartilage end-plate and intervertebral disc in scoliosis: calcification and other sequelae. *J Orthop Res* 1993; 11:747-757.