

Serebral aspergillozda difüzyon ağırlıklı MR bulguları

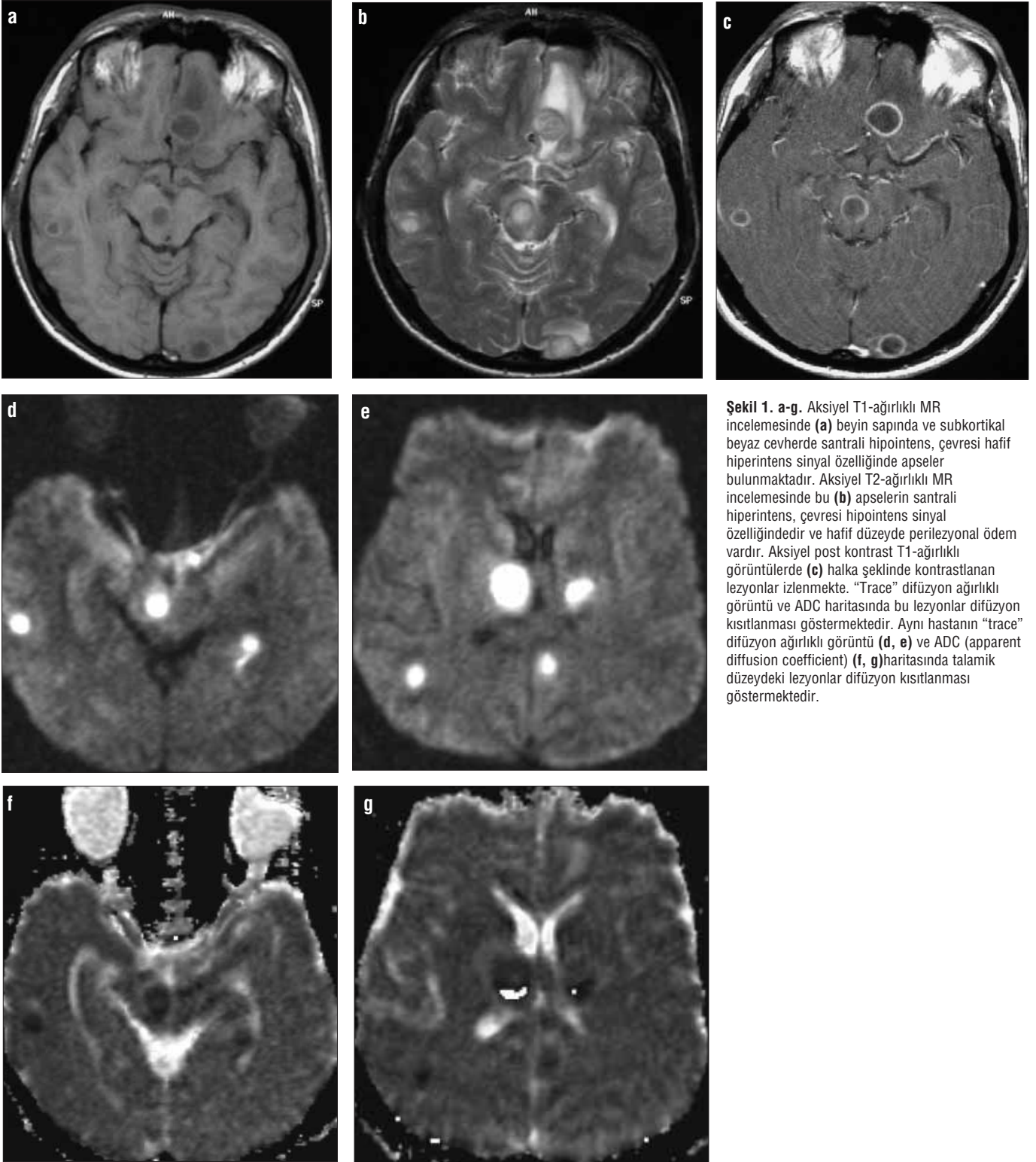
Bahri Keyik, Tahsin Edgüer, Baki Hekimoğlu

SSK Ankara Eğitim Hastanesi Radyoloji (B.K. ✉
bahkey@yahoo.com, T.E., B.H.) Kliniği, Ankara

İnvazif santral sinir sistemi aspergillozu, immün yetmezliği bulunan hastalarda görülen oldukça nadir bir patolojidir. Kortikosteroid ve kemoterapötik ilaç kullanımı veya kemik iliği transplantasyonuna bağlı olarak sıklığı her geçen gün artmaktadır (1-3). Başlıca akciğer ve paranazal sinüsten hematojen veya paranazal sinüsten direkt olarak yayılmaktadır. Mortalitesi yüksek olan bu patolojinin, klinik ve laboratuvar tanısı zordur. Agresif antifungal ya da cerrahi tedavi erken olgular da faydalı olmaktadır. Bu nedenle erken tanı zorunludur. Bilgisayarlı tomografi (BT) ile manyetik rezonans (MR) görüntüleme invazif serebral aspergillozun erken tanısında önemli rol oynar ve tedaviyi yönlendirebilir. Çalışmamızda invazif serebral aspergillozun MR bulguları özetlenmiş ve difüzyon ağırlıklı MR görüntülemenin tanıya katkısı vurgulanmıştır.

Olgu bildirisi

Baş ağrısı, bulanık görme ve şuur kaybı şikayetleri bulunan, 28 yaşındaki erkek hastanın önceki kranyal BT'sinde halka şeklinde kontrastlanan birkaç adet parenkimal kitle lezyonu saptandı. Bu nedenle hastaya apse ön tanısıyla kliniğimizde kranyal MR incelemesi gerçekleştirildi. Hastanın hikayesinde son on yıl boyunca süregelen bronşial astım ve kronik obstrüktif akciğer hastalığı şikayeti vardı. Yaklaşık bir yıl önceki toraks BT'sinde bronşiektazi ve kavitasyonlarla birlikte konsolidasyon ve nodüler infiltrasyon alanları saptanmıştı. Bu sırada bronşial lavajda tüberküloz basili bulunamamıştı. Aspergilloza özgül immünoglobulin E (IgE) ve deri tetkiki yapılmış; sonucu olumlu çıkmıştı. Allerjik bronkopulmoner aspergilloz (ABA) tanısı almış ve oral kortikosteroid verilerek ayakta takip edilmeye başlanmıştı. Kranyal MR incelemesi ekoplanar görüntüleme kapasitesine sahip ve 1.5 Tesla magnet gücünde bir cihazla yapıldı. Bu incelemede, bazal ganglionlar, beyin sapı, hemisferik derin ve subkortikal beyaz cevherde T1A görüntülerde beyaz cevhere göre santrali hafif hipointens, çevresi hafif hiperintens özellikte, çevresel ödem olan, en büyüğü 1.5 cm boyutunda çok sayıda lezyon saptandı (Şekil 1a). T2A görüntülerde bu lezyonların santrali hiperintens, periferi ise daha hipointens sinyal özelliğindedi (Şekil 1b). İntravenöz paramanyetik kontrast madde enjeksiyonu sonrasında tüm lezyonlar halka şeklinde kontrastlandı (Şekil 1c). İzotropik ($b=0, 500, 1000 \text{ m/sn}^2$) ve "trace" difüzyon ağırlıklı görüntülerde söz konusu lezyonlar hiperintens (Şekil 1d, e) ve "ADC" (apparent diffusion coefficient) haritasında (Şekil 1f, g) hipointens sinyal özelliğindedi, bu bulgular difüzyon kısıtlanmasına işaret



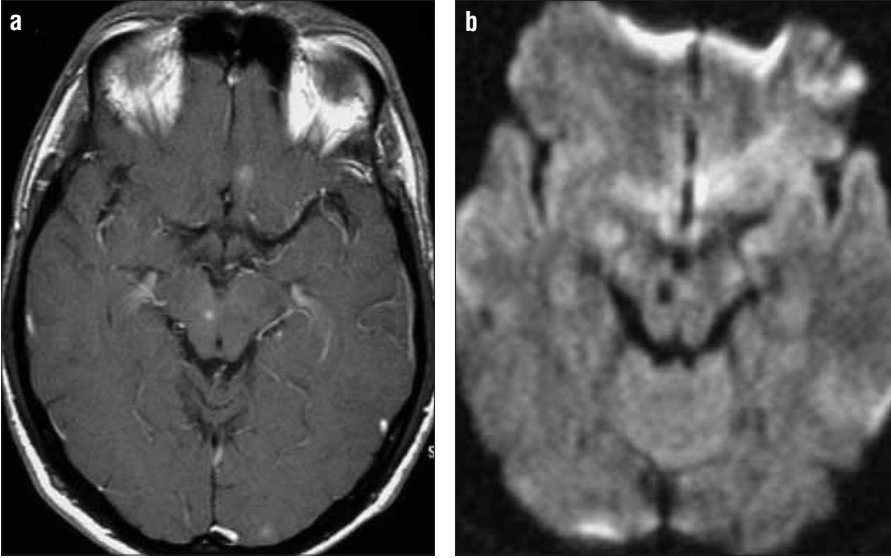
Şekil 1. a-g. Aksiyel T1-ağırlıklı MR incelemesinde (a) beyin sapında ve subkortikal beyaz cevherde santrali hipointens, çevresi hafif hiperintens sinyal özelliğinde apseler bulunmaktadır. Aksiyel T2-ağırlıklı MR incelemesinde bu (b) apselerin santrali hiperintens, çevresi hipointens sinyal özelliğindedir ve hafif düzeyde perilezyonal ödem vardır. Aksiyel post kontrast T1-ağırlıklı görüntülerde (c) halka şeklinde kontrastlanan lezyonlar izlenmektedir. "Trace" difüzyon ağırlıklı görüntü ve ADC haritasında bu lezyonlar difüzyon kısıtlanması göstermektedir. Aynı hastanın "trace" difüzyon ağırlıklı görüntü (d, e) ve ADC (apparent diffusion coefficient) (f, g) haritasında talamik düzeydeki lezyonlar difüzyon kısıtlanması göstermektedir.

etmekteydi. vardı (Şekil 1d, e). Bu özellikleriyle lezyonların apse olabileceği düşünüldü. Bu dönemde yapılan aspergilloza özgül IgE testi olumluydu ve lökopeni saptandı. Anti HIV testi olumsuzdu. Hastanın klinik öyküsüyle birlikte değerlendirildiğinde bu apse-

ler, serebral aspergilloz olarak yorumlandı. Antifungal tedavi (Amfoterisin-B ve metronidazol) başlandı. Tedavi başlangıcından yaklaşık 2 hafta sonraki kontrol kranyal MR incelemesinde lezyonların tama yakın gerilediği görüldü (Şekil 2).

Tartışma

Serebral aspergilloz tüm invazif aspergilloz olgularının yaklaşık %10-20'sinde görülmektedir (1, 2). Aspergillus genusu içerisinde insanda en sık patojen olan *Aspergillus fumigatus*'tur. Daha az sıklıkla *Aspergillus*



Şekil 2. a, b. Amfoterisin B tedavisinden sonra elde olunan kontrastlı ve difüzyon ağırlıklı MR görüntülerinde abselerin gerilediği görülmektedir.

niger ve *flavus* görülmektedir. Hepsi dikhomotoz dallanma gösteren septalı hiflere sahiptir ve çok sayıda spor üretirler. İnsan bu sporu inhale ederek enfekte olur ve etken primer olarak akciğerde yerleşir. Serebral aspergillozda semptomlar çoğu zaman belirsizdir. BOS'ta hafif protein yüksekliği olabilir. İmmün yetmezliği bulunan bu hastalarda kan serolojik testleri yetersizdir (2).

Serebral aspergilloz; menenjit, apse ya da granülom şeklinde kitle lezyonu ya da vasküler invazyonun yol açtığı trombozis, enfarkt, hemoraji veya mikotik anevrizma olarak klinik bulgu verebilir (1, 3-5). MR bulguları hastanın bağışıklık durumu ve lezyonun evresine göre değişkenlik göstermektedir ve aynı hastada nadiren farklı klinik görünüm izlenebilir (6). Apse ya da granülomla kendini gösteren formunda hastanın immün yetmezliği hafif ya da orta düzeydedir ve mikroorganizma konakçı tarafından kapsüle edilmektedir (1, 3). Olgumuz serebral aspergillozun bu formuyla uyumlu olabilir.

Aspergilloz apseleri kandidiyazis, tüberküloz ve toksoplazmoz ile karışabilir. Kandidiyaziste tipik olarak çok sayıda halka şeklinde kontrastlanan mikroapseler 3 mm' den daha küçük boyuttadır. En çok kortikomedüller bileşke, bazal ganglionlar ve serebellumda yerleşim gösterirler. Birlikte

vaskülit, intraparakimial hemoraji ve trombotik enfarkt görülebilir. Granülom benzeri lezyonlar ve büyük abseler nadirdir. Tüberküloz ve kandidiyaziste menenjit sıktır (4, 7). Olgumuzdaki apselerin hepsi 1 cm'den büyük çaplıydı ve tüberkülozis için yapılan tüm laboratuvar testleri olumsuzdu. Toksoplazmozis HIV/AIDS hastalarında görülmektedir ve bu grupta invazif aspergilloz oldukça seyrek. Olgumuzda anti HIV testi olumsuz bulundu. Kortikosteroid alan nötropenik hastalar, aspergilloz açısından risk taşımaktadır. Olgumuz ABA tanısıyla kortikosteroid almaktaydı ve lökopenisi bulunmaktaydı. Çoğul apseyle kendini gösteren diğer mikroorganizmalar; *Stafylokokus aureus*, streptokoklar ve gram negatif bakteriler, *Cryptococcus* ve *Nocardia*'dır (7, 8). Ayırıcı tanıda klinik bilgi, BOS analizi faydalı olmaktadır.

Günümüze kadar ki yayınlarda aspergilloz apsesinin difüzyon ağırlıklı MR bulgularına rastlamadık. Piyojenik apselerdeki difüzyon kısıtlanması, iltihabın yoğun hücresel içeriği ve akışkanlığıyla ilişkili mikroskopik su hareketinde azalmayla açıklanmaktadır (9). Olgumuzdaki lezyonlarda difüzyon kısıtlanması görülmesi aspergilloz apsesinin histopatolojik olarak piyojenik apselerle benzerlik taşımasına bağlı olabilir.

Olgumuzdaki apselerde T2-ağırlıklı görüntülerde izlenen hipointens halka daha önce miçetoma, piyojenik abseler, metastatik lezyonlar ve subakut hematolarda tanımlanmıştır. Bu görünümün kapsül duvarındaki methemoglobin varlığına ya da makrofajların ürettiği serbest radikallere bağlı olabileceği bildirilmektedir. Piyojenik apselerde ince ve düzgün, fungal apselerde ise ince ve hafif düzensiz olarak görülmektedir (1). Olgumuzdaki tüm lezyonların çevresindeki hipointens halkalar ince ve düzenliydi.

Serebral aspergilloz ağır formunda hifal elementler damarları tıkayarak enfarkta sebep olmaktadır. Sıklıkla bazal ganglion, talamus, korpus kallozum ve kortikal ya da subkortikal lokalizasyonunda izlenir (3, 4, 10). En sık lentikülostriat ve talamoperforan arterleri tıkayarak bazal ganglionlar ve talamusta yerleşirler. Difüzyon ağırlıklı MR görüntüleme, serebral aspergillozun bu formunda erken dönem septik ya da nonseptik enfarkt alanlarının gösterilmesini sağlayabilir, progresif multifokal lökoensefalopati ve tümöral lezyonlardan ayırımında yararlı olabilir. Olgumuzda septik enfarkt odağı görülmedi.

Paranasal sinüs ve/veya orbita komşuluğundan santral sinir sistemine invazyon gösteren serebral aspergilloz formunda lokal menenjit oluşmaktadır (1, 3, 8). Bu klinik tablo, hafif ya da orta düzeydeki immün yetmezlikli ya da normal olan bireylerde görülmektedir (2).

Sonuç olarak, serebral aspergilloz fatal seyirlidir. Hastanın bağışıklık durumuna göre değişik klinik ve görüntüleme özellikleri gösteren bir enfeksiyondur. Difüzyon ağırlıklı MR inceleme, apseler veya septik enfarktlar ile kendini gösteren serebral aspergillozun erken tanısında çok değerli bir yöntemdir ve tedavide zaman kazandırır.

CONVENTIONAL AND DIFFUSION-WEIGHTED MR IMAGING OF CEREBRAL ASPERGILLOSIS

Central nervous system aspergillosis has increased dramatically in recent years. Most of the cases are immunocompromised patients infected from a primary site, usually the lungs or paranasal sinuses, and the organism may spread to the central nervous system. Different neuroimaging patterns that have been reported vary depending on the immunological status of the patients and on the age of the lesions. Description of typical radiological patterns in cerebral aspergillosis patients may be helpful in establishing early diagnosis and treatment. In this case report, we present magnetic resonance images of cerebral aspergillosis and the contribution of diffusion-weighted magnetic resonance imaging to the diagnosis.

Key words: • neuroaspergillosis • abscess • magnetic resonance imaging

Diagn Interv Radiol 2005; 11:199-201

Kaynaklar

1. Ashdown BC, Tien RD, Felsberg GJ. Aspergillosis of the brain and paranasal sinuses in immunocompromised patients: CT and MR imaging findings. *AJR Am J Roentgenol* 1994; 162:155-159.
2. Denning W. Invasive aspergillosis. *Clin Infect Dis* 1998; 26:781-805.
3. Miaux Y, Ribaud P, Williams M, et al. MR of cerebral aspergillosis: comparison of radiological and neuropathologic findings in patients with bone marrow transplantation. *Eur Radiol* 2001; 11:1242-1249.
4. Delone DR, Goldstein RA, Petermann G, et al. Disseminated aspergillosis involving the brain: distribution and imaging characteristics. *AJNR Am J Neuroradiol* 1999; 20:1597-1604.
5. Dietrich U, Hetmann M, Maschke M, et al. Cerebral aspergillosis: comparison of radiological and neuropathologic findings in patients with bone marrow transplantation. *Eur Radiol* 2001; 11:1242-1249.
6. Miaux Y, Guermazi A, Bourrier P, et al. MR of cerebral aspergillosis: different patterns in the same patient. *AJNR Am J Neuroradiol* 1994; 15:1193-1195.
7. Lai PH, Lin SM, Pan HB, et al. Disseminated miliary cerebral candidiasis. *AJNR Am J Neuroradiol* 1997; 18:1303-1306.
8. Coley SC, Jager HR, Szydlo RM et al. CT and MRI manifestations of central nervous system infection following allogeneic bone marrow transplantation *Clin Radiol* 1999; 54:390-397.
9. Desprechins B, Stadnink T, Koerts G, et al. Use of diffusion-weighted MR imaging in differential diagnosis between intracerebral necrotic tumors and cerebral abscesses. *AJNR Am J Neuroradiol* 1999; 20:1252-1257.
10. Guermazi A, Gluckman E, Tabti B, et al. Invasive central nervous system aspergillosis in bone marrow transplantation recipients: an overview. *Eur Radiol* 2003;13:377-388.